FAKULTNÍ NEMOCNICE OSTRAVA

Klinika úrazové chirurgie

FN Ostrava

Poranění scaphoidu u adolecsentů

Bialy L, Madeja R, Litner R
Kopáček I, Pleva L.

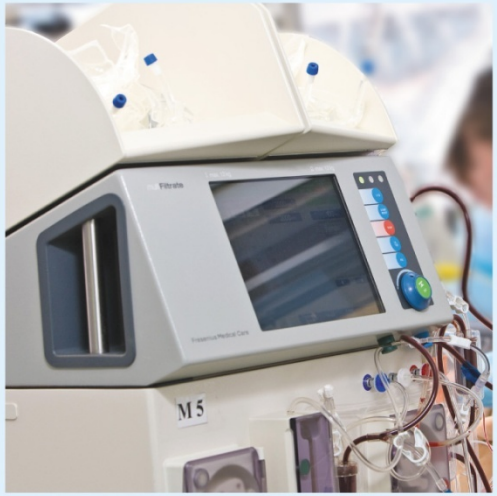

www.fno.cz

25.11. 2020

Standartní vyšetření- izlované trauma

- anamnéza
- klinika
- zobrazovací metody / RTG/

↓

Dg….. Distorsio seu contusio carpi ??

↓

…..Ortéza , Ko p.p.

Vyšetření

<u>Anamnéza:</u> - mechanizmus úrazu, úraz dané lokality v minulosti … bolesti zápěstí před úrazem…

Poranění scaphoidu ??

Poranění „ kolem“ scaphoidu ??

algoritmus

Anamnéza +, klinika +

RTG scaphoid serie
+ - porovnávací rtg /
úhly, distance/

\+

CT : charakter
zlomeniny,
dislokace,
V dif dg pakloub-
doplnení- NMR /
viabilita /,

Plán terapie

-

Rigidní fixace

kontrolní vyšetření
Rtg

\+

-

Rtg skiaskopie
NMR, ask

\+

Poranění scaphoidu-klasifikace zlomenin

Russe

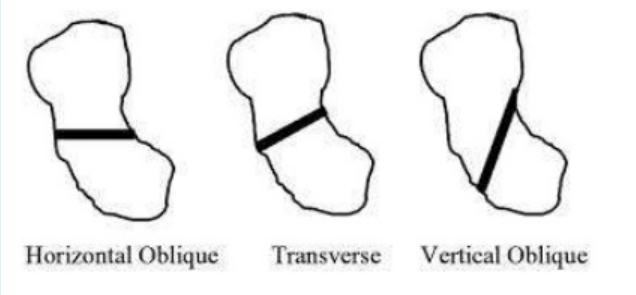

Herbert

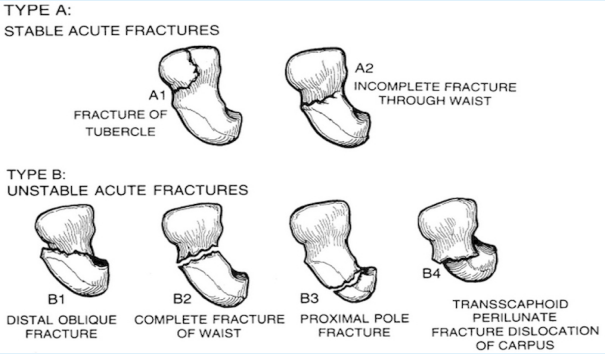

Mayo

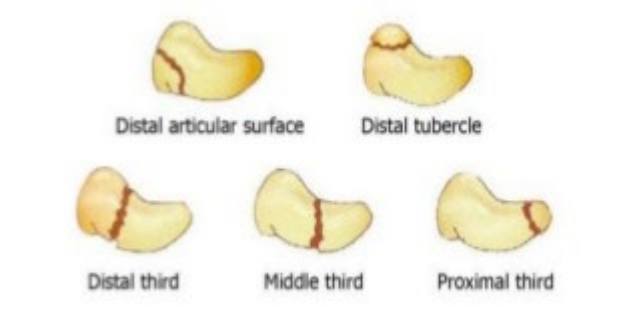

Co a jak operovat ?

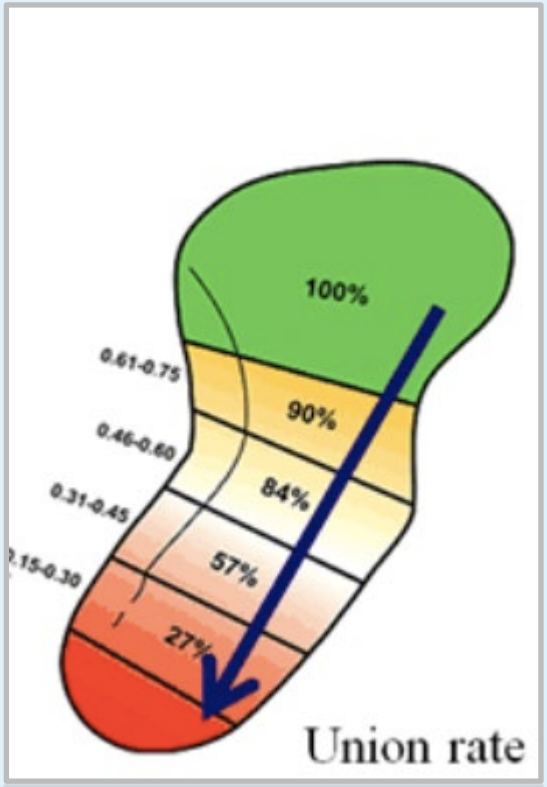

„Adolescenti“ / 15-18 r./

2015-2020

- cca 5 x S62.00 / za rok
- cca 1-2 operace / za rok / zlomenina/
- cca 1 operace za / 2 roky / pakloub/

Mechanizmus úrazu : sport , převaha kluci.

Th: převaha konzervativní,

Scaphoid a polytrauma

- u dospělých v kontextu komplexního poranění zápěstí / perilunátní luxace/
- u dětí a adolescentů – „rarita“

kazuistika

Dne 13.12.2018 se pohádala s matkou(maminka údajně pije alkohol více), kolem 0,30hod skočila z výšky cca 6-7m z okna, dopadla na nohy.Stěžuje si na bolestivost pr. zápěstí, pr. kotníku, zad a pánve.V bezvědomí snad nebyla, nezvracela, amnesie se nejeví.Přivezena RZP na UP , zde komplexní dg., viz souhrn dg.Vidi neurochirug,traumatolog. operační řešení.PAc. přijata v 3,50 hod 13,12,2018 na OPRIP A FN Ostrava.

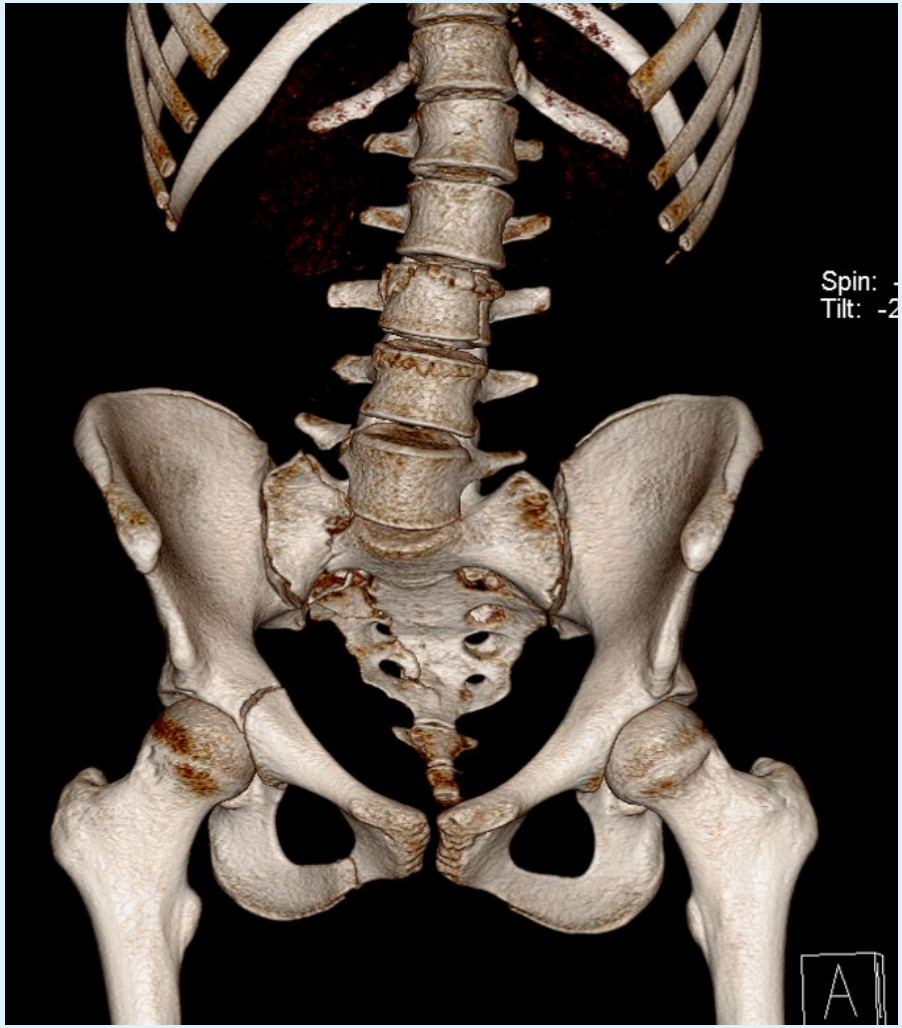
Spin:
Tilt: -2
A

CT celotělo :Bez patrného poranění parenchymatozních orgánů. Fraktura těla L3,4, Th12. Frakutra transv. výběžků L1,2,5 l.dx, spin. výběžku L4. Tříštivá fraktura sakra zejména s postižením jeho pravé poloviny. Fraktura obou ramének kosti stydké vpravo, na horním zasahuje do acetabula, v okolí dolního jemný extravazát.

rtg zápěstí (l.dx),p.kotníku,p.nohy,p.paty,l.paty NÁLEZ: Intraartikulární fr. dist. radia l.dx, dislokace dorzálně a ulnárně. Abrupce styl. ulny l.dx Fr. těla os scaphoidei l.dx Fr. dorzální hrany os triqertum l.dx Fr. kosti patní l.dx, Fr. os naviculare l.dx Fr. talu l.dx Dislokace v Chopartově kloubu.l.dx

Příjem na OPRIP:

Dg Skok z okna z 6-7 metrů(13,12,2018)

Fract. pelvis
Fract. ossis sacri
Fract. rr sup. et inf. ossis pubis l. dx
Fract. acetabuli l. dx
Contusio cordis vs
Fract. corporis vertebrae Th12, L3,4
Fract. processi transversi l. dx L1,2,5
Fract. proc. spinosus L4
Fract. radii dist l. dx communitiva disloc. intraart.
Fract. ossis scaphoidei l. dx
Luxatio in art. Choparti l. dx
Fract. ossis navicularis l. dx communitiva disloc.
Fract. ossis calcanei l. dx

AST: 1,42 ALT: 2,80
Myoglobin: 1823,30
Troponin: 90,10 !
KO : Leu10,04 Ery: 2,80 Hgb: 88,00 Hct: 0,258
Trom 136,00

Operace akutně:

13.12.2020 : Fractura calcanei et os navicularis l.dx. comm. Fractura radii distalis l.dx- osteosynthesis externa, repositio deligatio gipsea

13.12.2020 :Repositio, fixatio miniinvasiva L2-L4 Venus

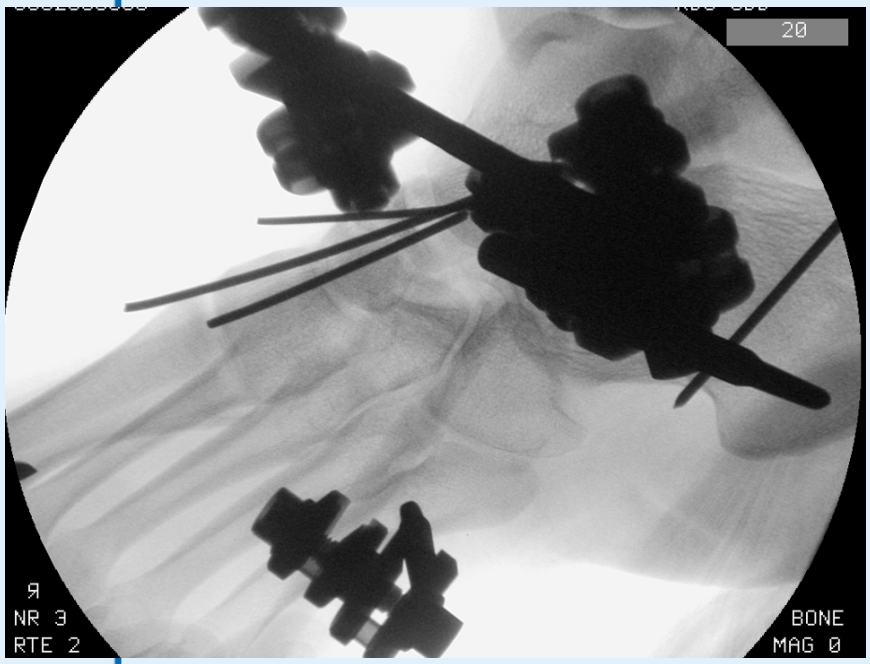
20
Я
NR 3
RTE 2
BONE
MAG 0

13.12.2020: neurolog, dětský kardiolog
17.12 2018: neurolog: paresis n peronei l.dx.

Operace|- konverze: 20.12.2018: Extractio metalli et fix. externam l. dx. Osteosynthesis tali sec. HCS l. dx. Osteosynhesis ossis navicularis sec. LCP l. dx. Osteosynthesis calcanei sec. LCP et Kirschner l. dx. Deligatio gypsea
Rerepositio fract radii distalis l.dx

R

R

13.12.2018- 3.1.2019 OPRIP
3.1.2019-20.1.2019 standart
Re:…. Po výkonu pokračováno v analgetizaci a antibiotické terapii, pro vysoký myoglobin nutný vysoký obrat tekutin. Pro poklesy saturace pod 90% potřeba intermitentní kyslíkové podpory maskou, doplněn RTG snímek plic s fyziologickým nálezem. Doplněno ***psychologické a psychiatrické vyšetření***, stav hodnocen jako akutní stresová reakce na stres, bez známek nebezpečí dívky pro sebe či okolí, do medikace přidáno antidepresivum. Nutné řešení sociální situace dívky, informován OSPOD.

V druhé době 20.12.2018 provedena vnitřní osteosyntéza pravé paty a repozice zlomeniny radia, ***výkon několika hodinový***, na obě končetiny naložena sádrová dlaha. Pravidelně prováděny převazy ran a traumatologické kontroly včetně RTG a CT snímku zlomenin- ***upravena antibiotická terapie s efektem***. Pro subjektivně udávané bolesti zevních rodidel doplněno ***gynekologické vyšetření s nálezem akutní vulvovaginitidy,*** nasazena lokální antibiotická a antimykotická terapie s efektem. Dívka 3.1.19 v celkově stabilizovaném stavu přeložena na standartní oddělení. ***Pro hypestezii doplněno neurologické vyšetření s EMG, kde popsána těžká parciální léze nervi peronei vpravo,*** v medikaci ponechán neuromultivit a rehabilitace rozšířeny o elektrostimulaci. Během hospitalizace na standartním oddělení dívka afebrilní, kardiopulmonálně kompenzovaná, bez bolestí.

16.1.2019- překlad na CHLC
7.2.2019- operace: extractio metalli partialis
18.2.2019- překlad do lázní Klimkovice. – chůze o podpažních následně o FH bez zátěže PDK, PHK v orteze

7.5.2020: TRAUMA KO dop: intenzívní rehabilitace, metody FT,posilovat stabilizátory hlezna, poučena,
rotoped, kolo, plavání, naučit symetr chůzi s odvíjením chodidel,mimo domov berle měsíc, pak odložit, kontrola zde za 3 měsíce, kontrola v poradně ruky
13.6.2019: Neurochir KO: CT LSp 13.6.19 obratlové tělo L2 zhojeno, bez kyfotizace, osa pát. fyziologická
 DP.: stran NCh konz. postup, kontrolní RTG LSp za rok s kontrolou zde. Stran pracovních či sportovních aktivit bez omezení.

Operace- rekonstrukční: 8.10.2019:
<u>Pseudoarthrosis ossis scaphoidei</u>
Resectio, decorticatio, repositio, autospongioplastica, osteosynthesis ossis scaphoidei sec HCS 24mm

<u>19.12.2019</u> KO:subj bolesti nemá, ruku již lehce zapojuje
obj lokálně bez otoku je tendence k hypertrofii jizvy ta ještě lehce adherována, RC bez otoku bez palp citlvosti hybnost S 25-0-40 PS volná, prsty bez omezení
rtg skafoid serie zhojeno postavení vyhovující

Závěr : 13.12.2018-19.12.2019

- t.č. v sledování spec. ambulancí
- Rozhodování : co akutně a co odloženě v kontextu rizika

/ infekce, ***vertikalizace pacientky***, **psychosociální status /**

- Umístěna do dětského domova
- již v čase úrazu studentka SŠ- ošetřovatel koní- dominantní motivace – plánování rekonstrukční operace po „ dozrání“ názoru pacientky , t.č. v plné možnosti uplatnění v praktickém studiu, s výhledem zaměstnání, již dospělá…

FAKULTNÍ NEMOCNICE OSTRAVA

Děkuji za pozornost