

Nebezpečná pyrotechnika – case report

Šinka, P.; Sýkora, L.; Jáger, R.; Murár, E.; Chochol, J.



VI. Ročník konference
DĚTSKÉ POLYTRAUMA
Ostrava

30.11.2022

Nebezpečná pyrotechnika – case report

17.12.2020

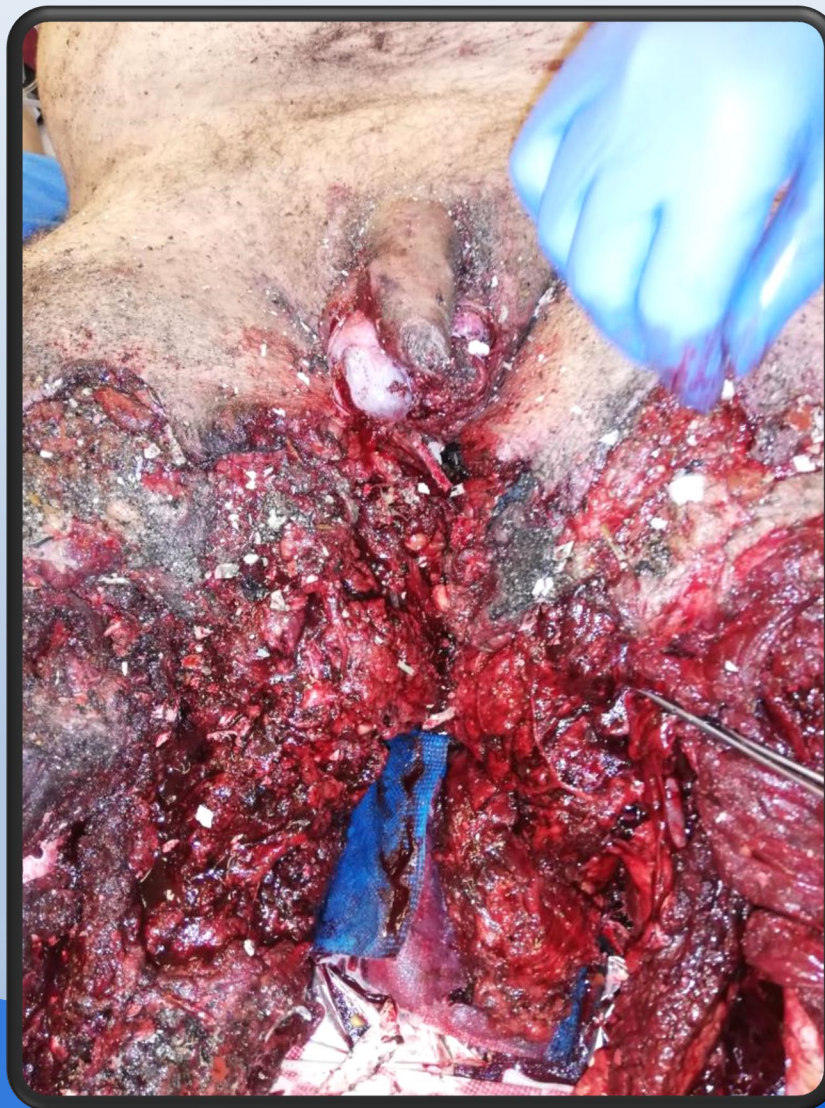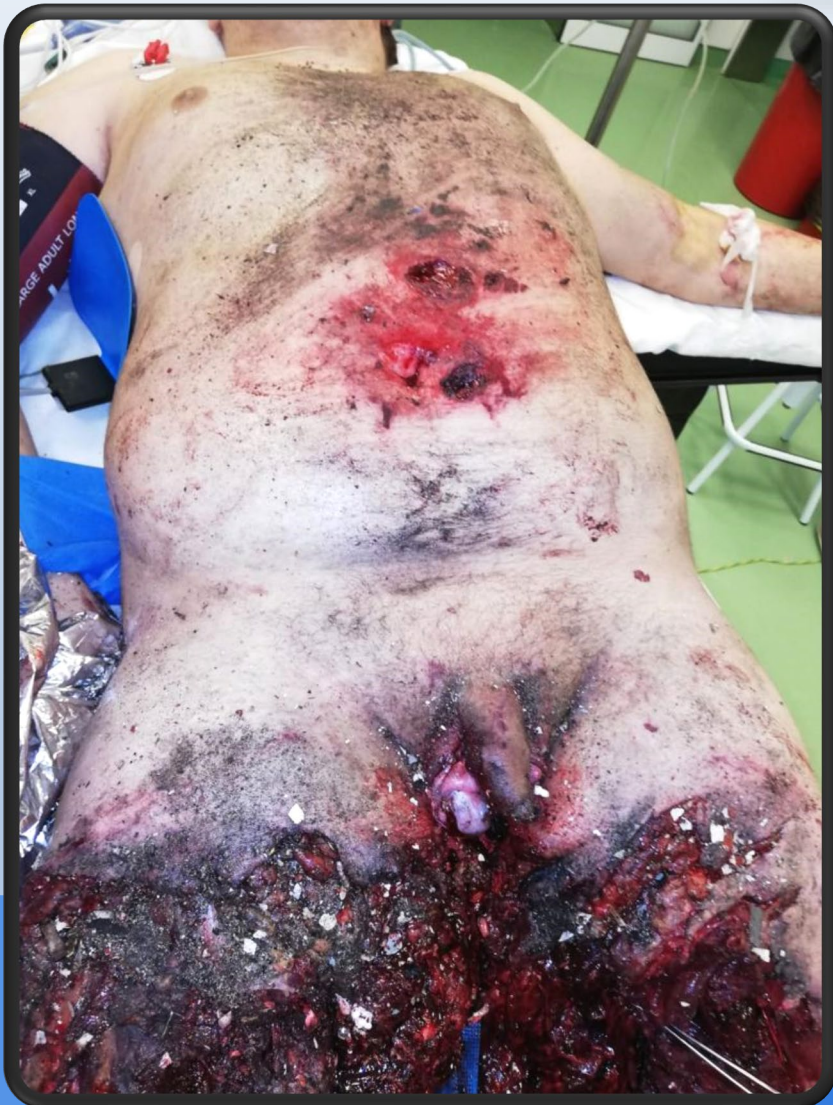23:00



- explózia v rodinnom dome
- v sutinách bol zavalený 15-ročný chlapec
- v kritickom stave, prevezený do regionálnej nemocnice

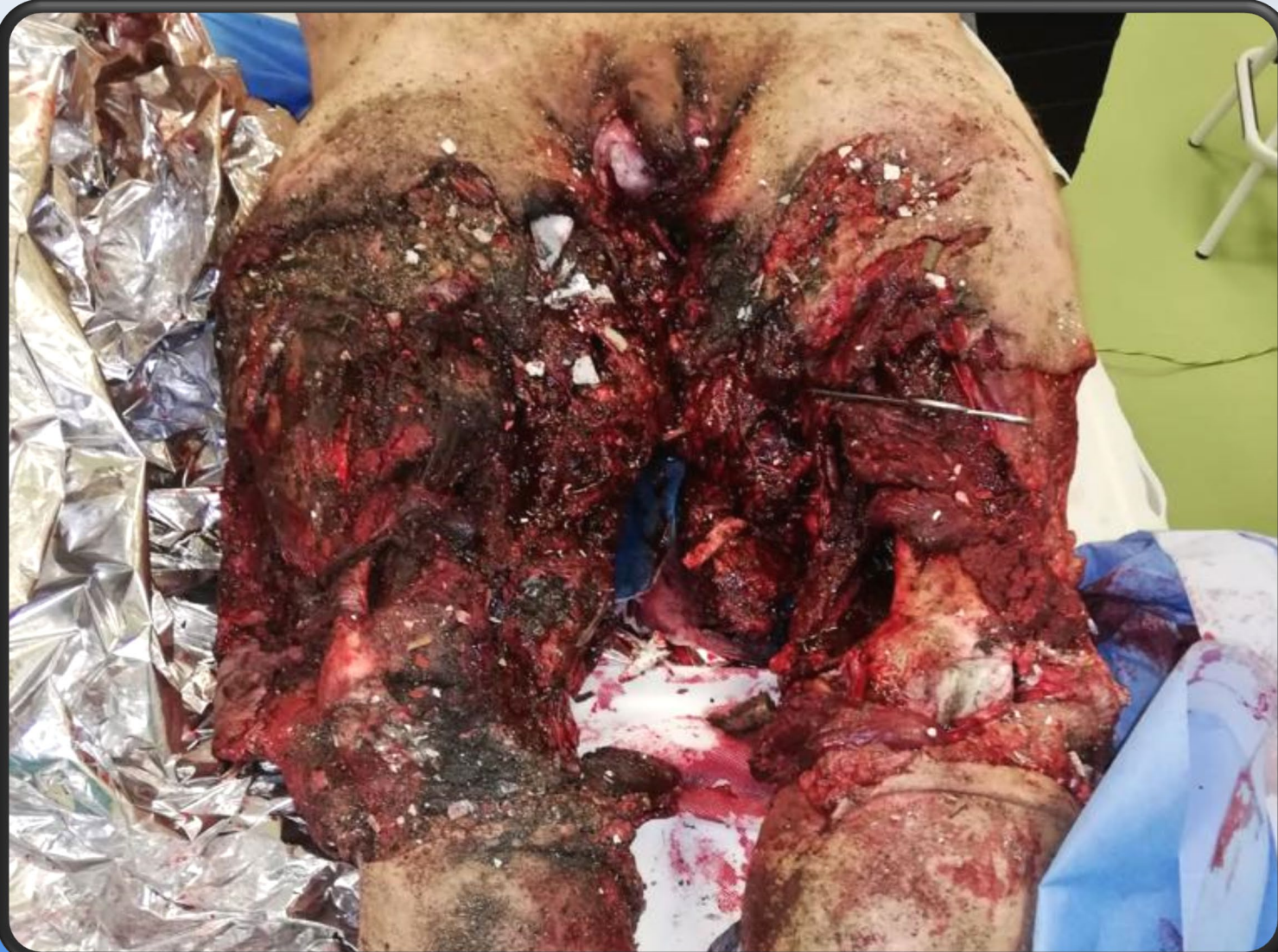Stav pri primárnom vyšetrení

17.12.22 23:56



- hemoragicko – traumatický šok
- obehová instabilita
- početné popáleniny tváre, trupu a horných končatín
- lacerácia skróta

Stav pri primárnom vyšetrení

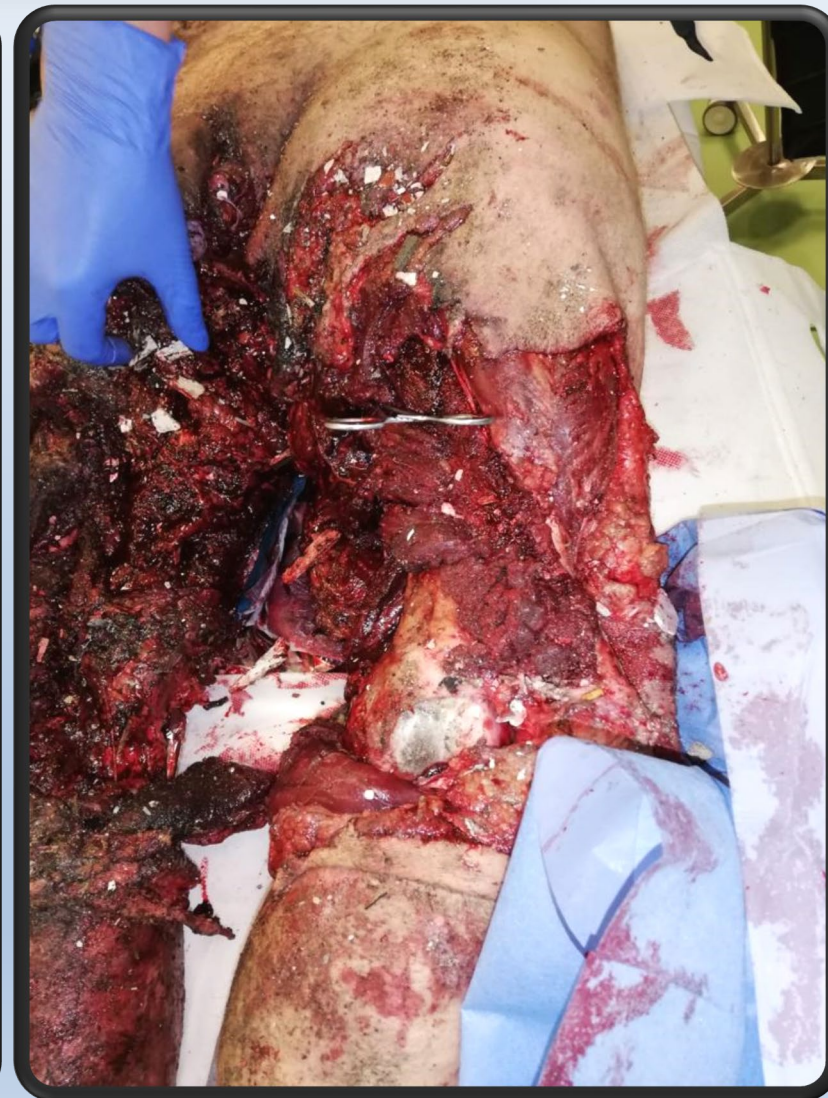
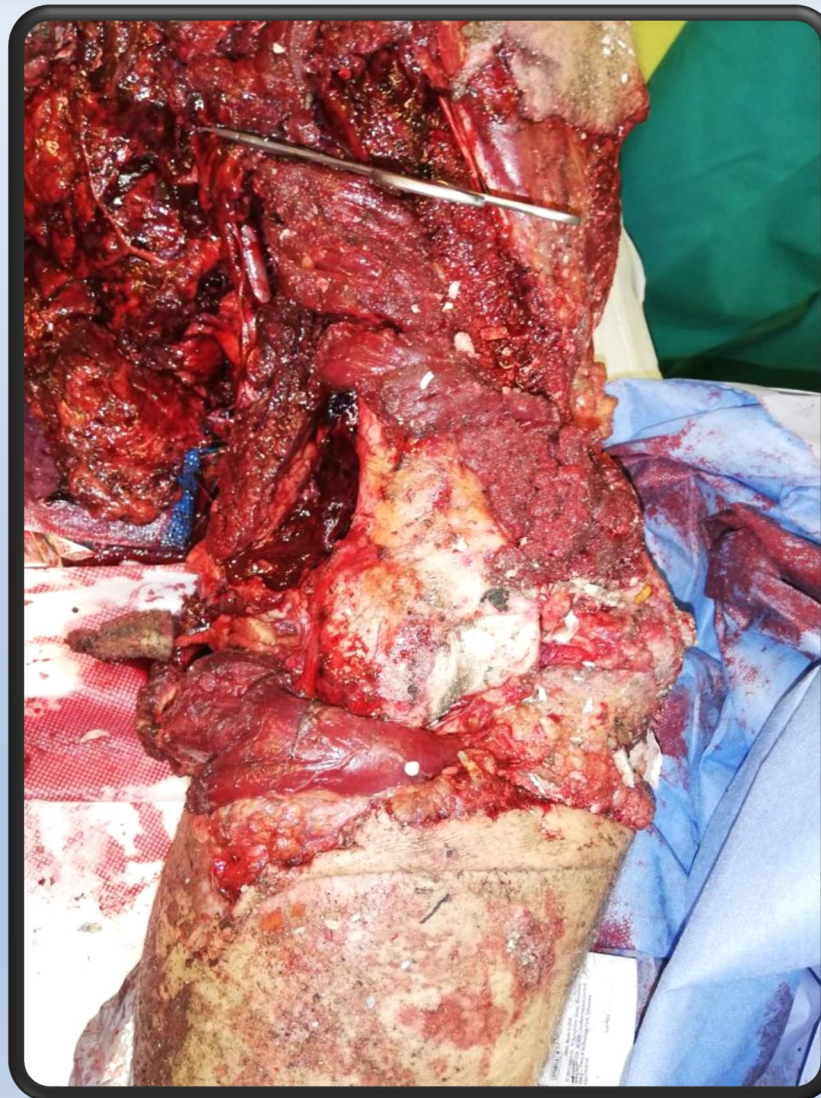
- devastácia celej skupiny svalov oboch dolných končatín
- kompletne obnaženie femorálneho riečiska od trigonum scarpae až na okraj fossa poplitea bilat. – ischemia
- kompletná stratová lézia n. femoralis bilat.
- Floating knee ľv. kolena
- masívne znečistenie rán – omietka, kusy dreva

Operačný výkon v rajónnej nemocnici

18.12.22 00:05 – 5:35

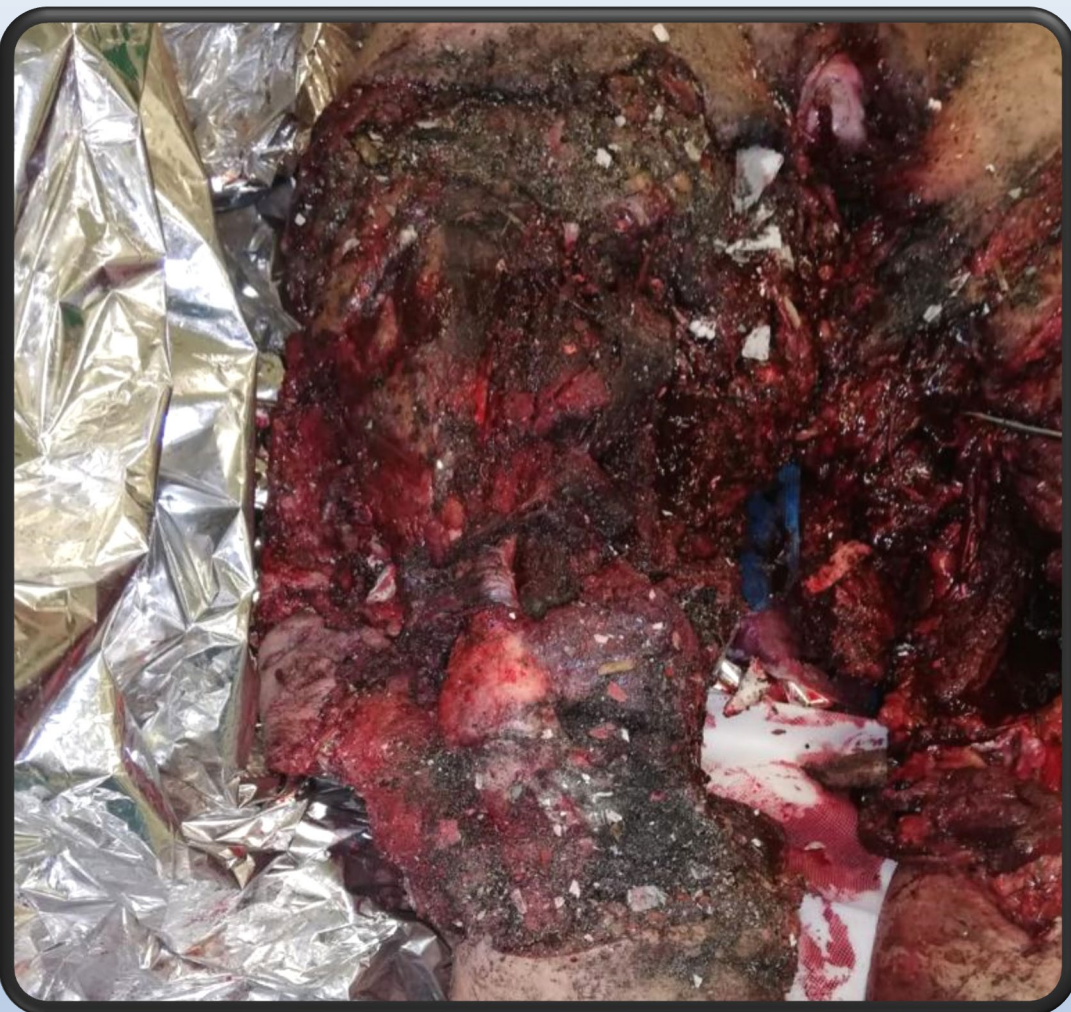- revízia
- ligácia vetiev a. femoralis
- ĽDK
 - pulzácie na ľv. dolnej končatine boli hmatné
 - repozícia ľv. kolena + externý fixátor





Operačný výkon v rajónnej nemocnici

18.12.22 00:05 – 5:35



- PDK
 - pulzácie boli na pr. dolnej končatine nehmatné
 - arteriotómia a. superficialis femoris l.dx. - Trombectomia
 - arteriotómia a. femoralis communis – parciálna resekcia intímy (totálna ruptúra)
 - patch plastika z pr. predkolenia (30 mm) – pulzácie obnovené
- debridement a situačná sutura svalov a kože


- pooperačná starostlivosť na OAIM
- objemová resuscitácia - celkovo podane 6x EM, 7x CMP, 3x 5% albumínu



Po preklade do NÚDCH
13.12.22 13:51

KPR 13 min.

Elektrická
bezpulzová
aktivita





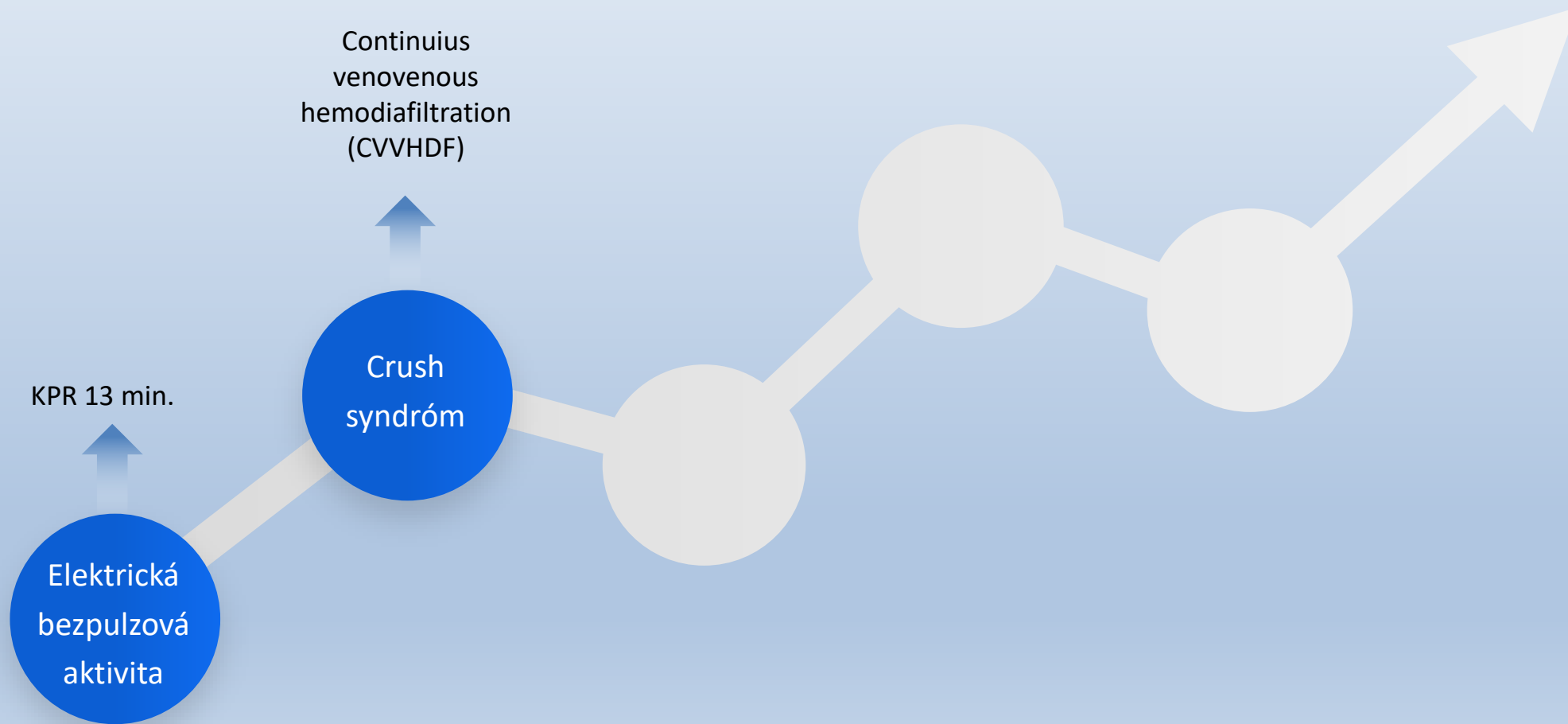
Po preklade do NÚDCH
13.12.22 13:51

Continuus
venovenous
hemodiafiltration
(CVVHDF)

Crush
syndróm

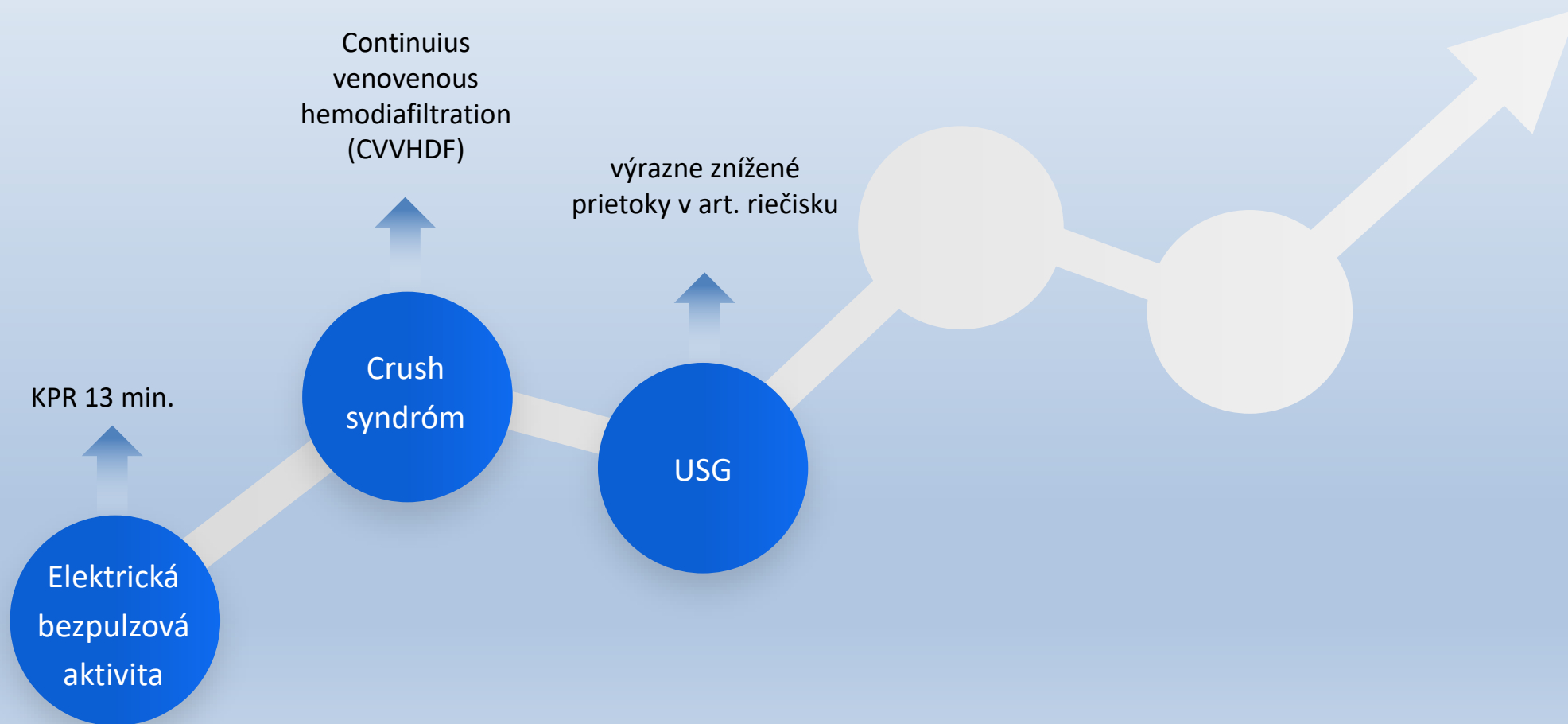
KPR 13 min.

Elektrická
bezpulzová
aktivita



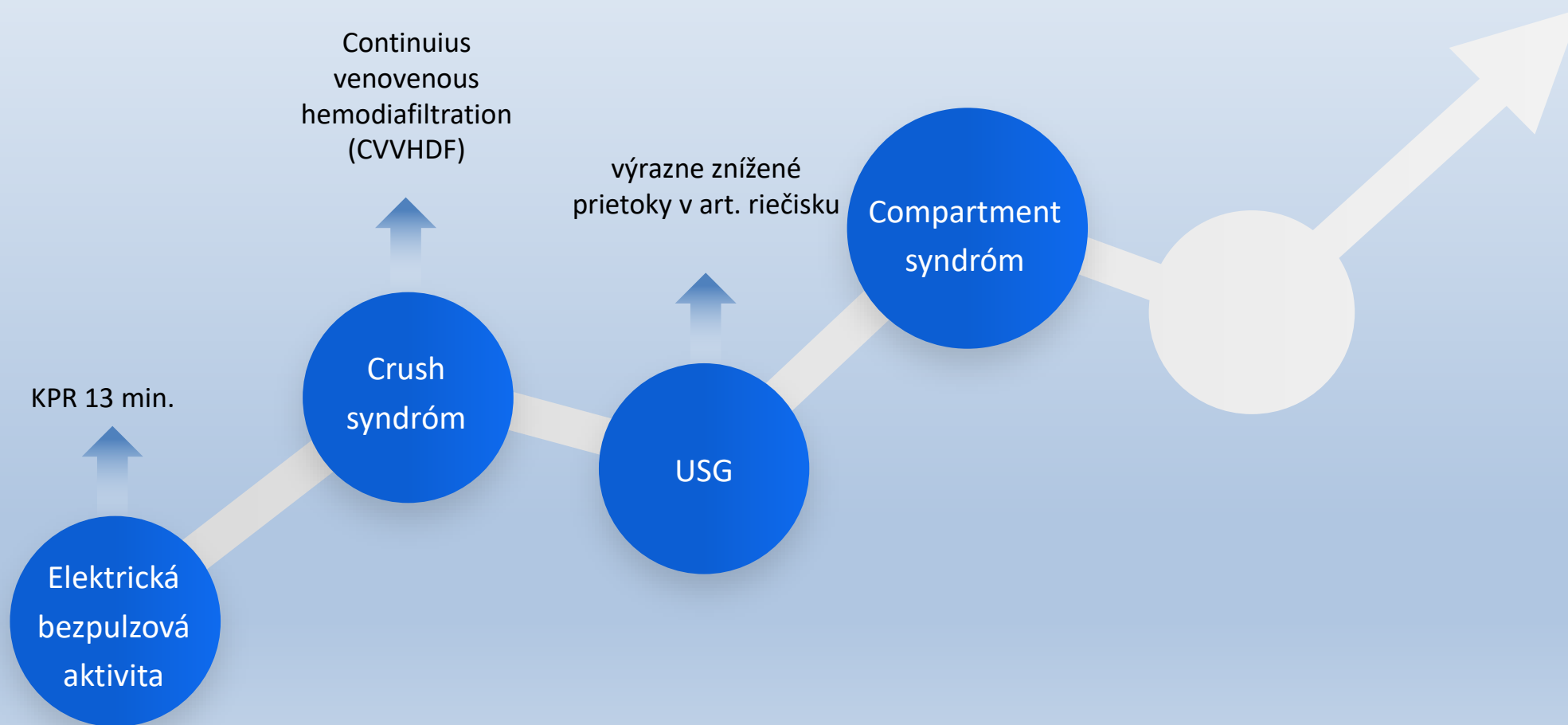


Po preklade do NÚDCH
13.12.22 13:51



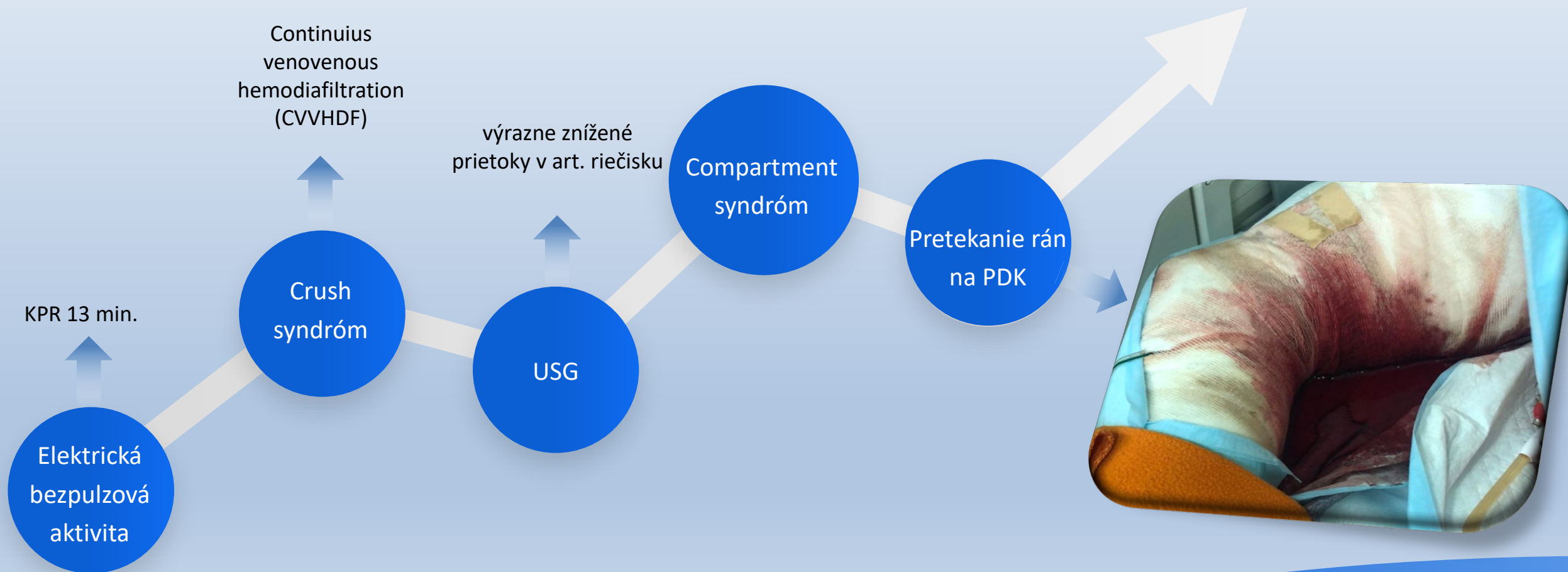


Po preklade do NÚDCH
13.12.22 13:51



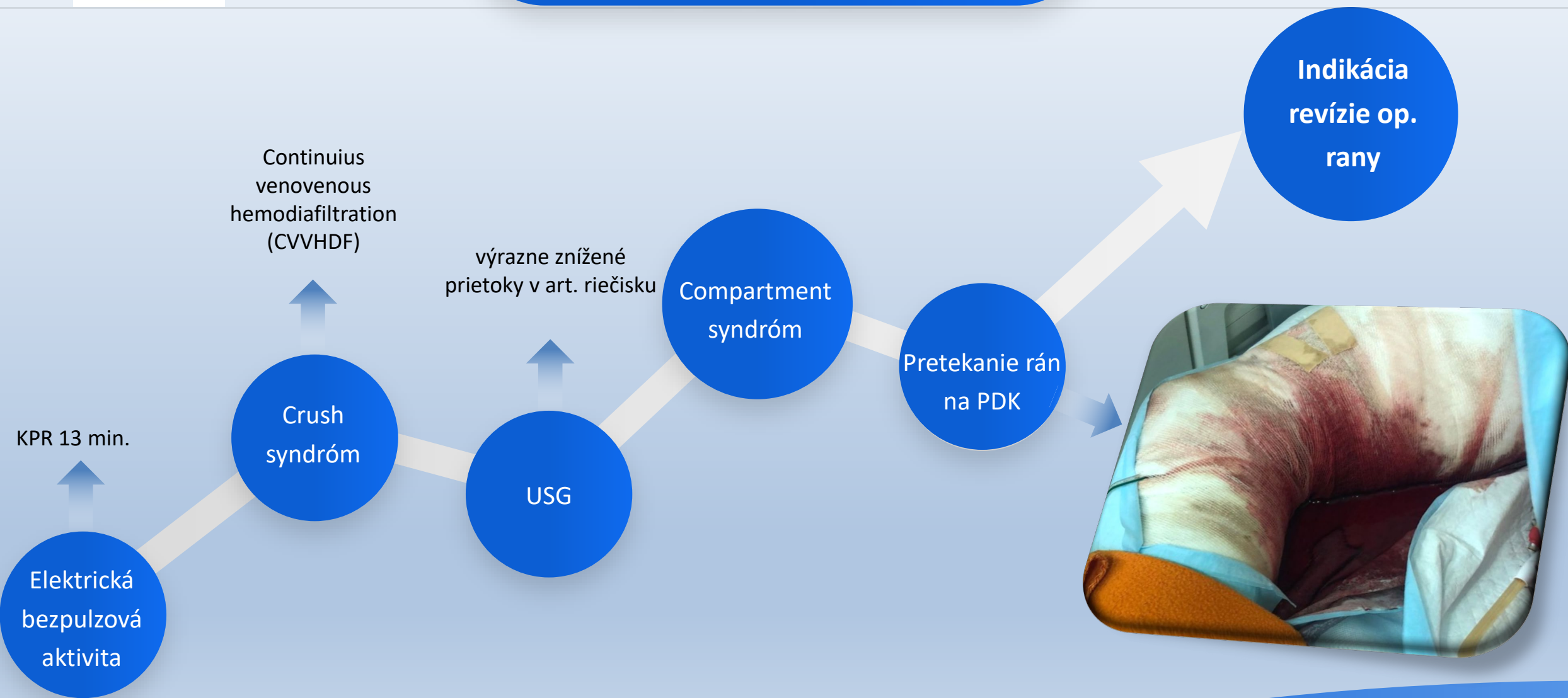


Po preklade do NÚDCH
13.12.22 13:51



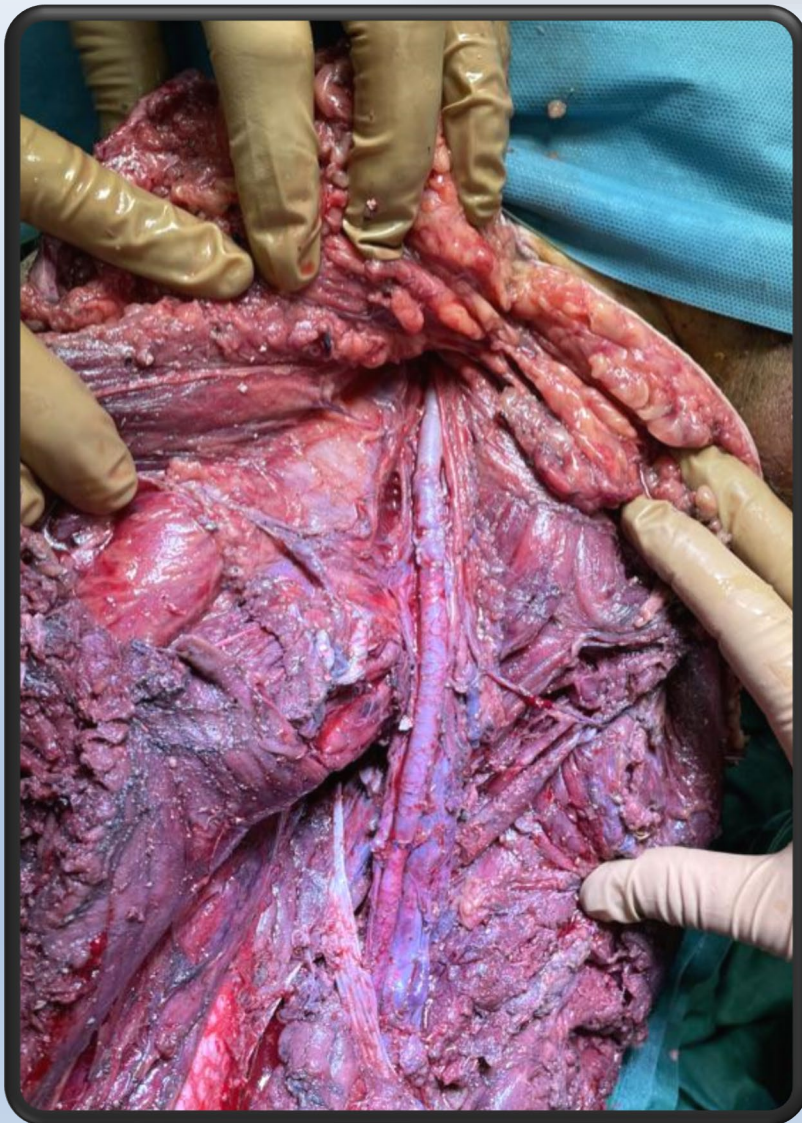

Po preklade do NÚDCH
13.12.22 13:51

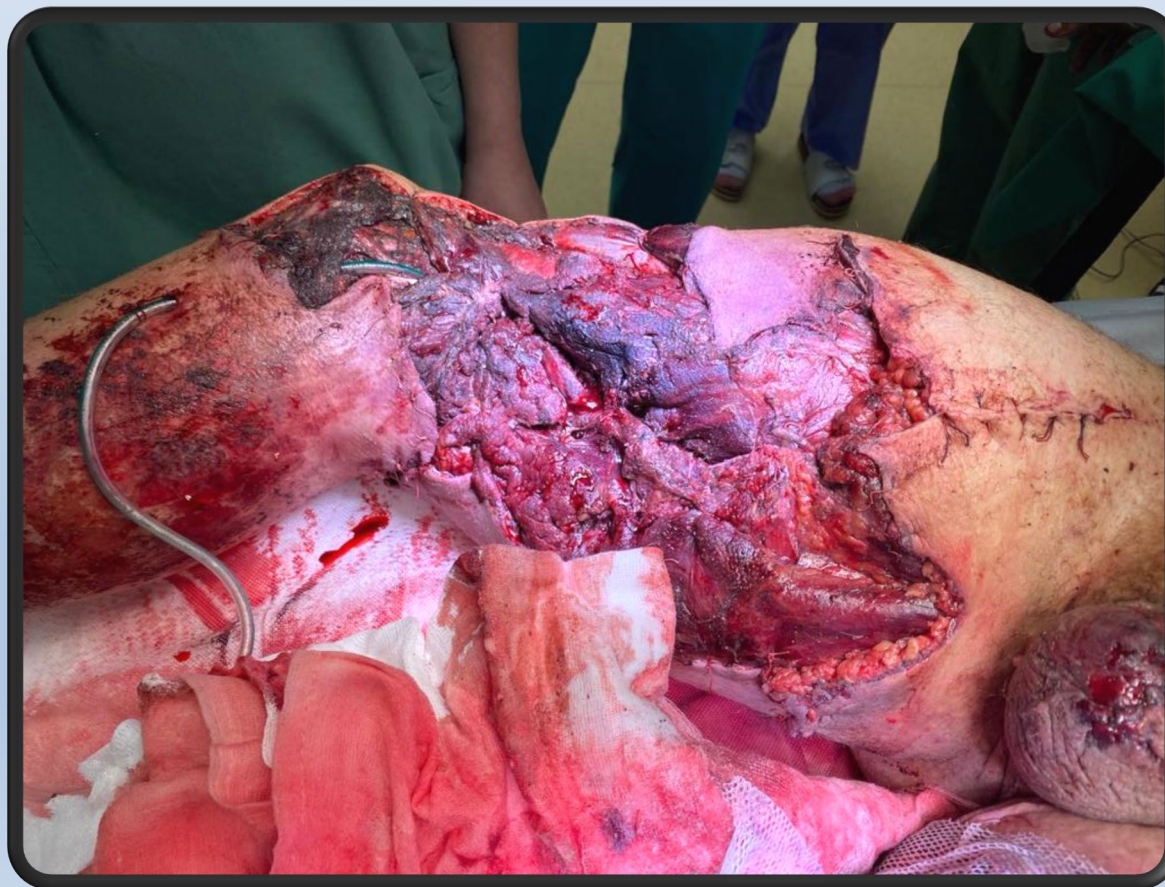

Operačný výkon v NÚDCH

19.12.22 16:15 – 21:05



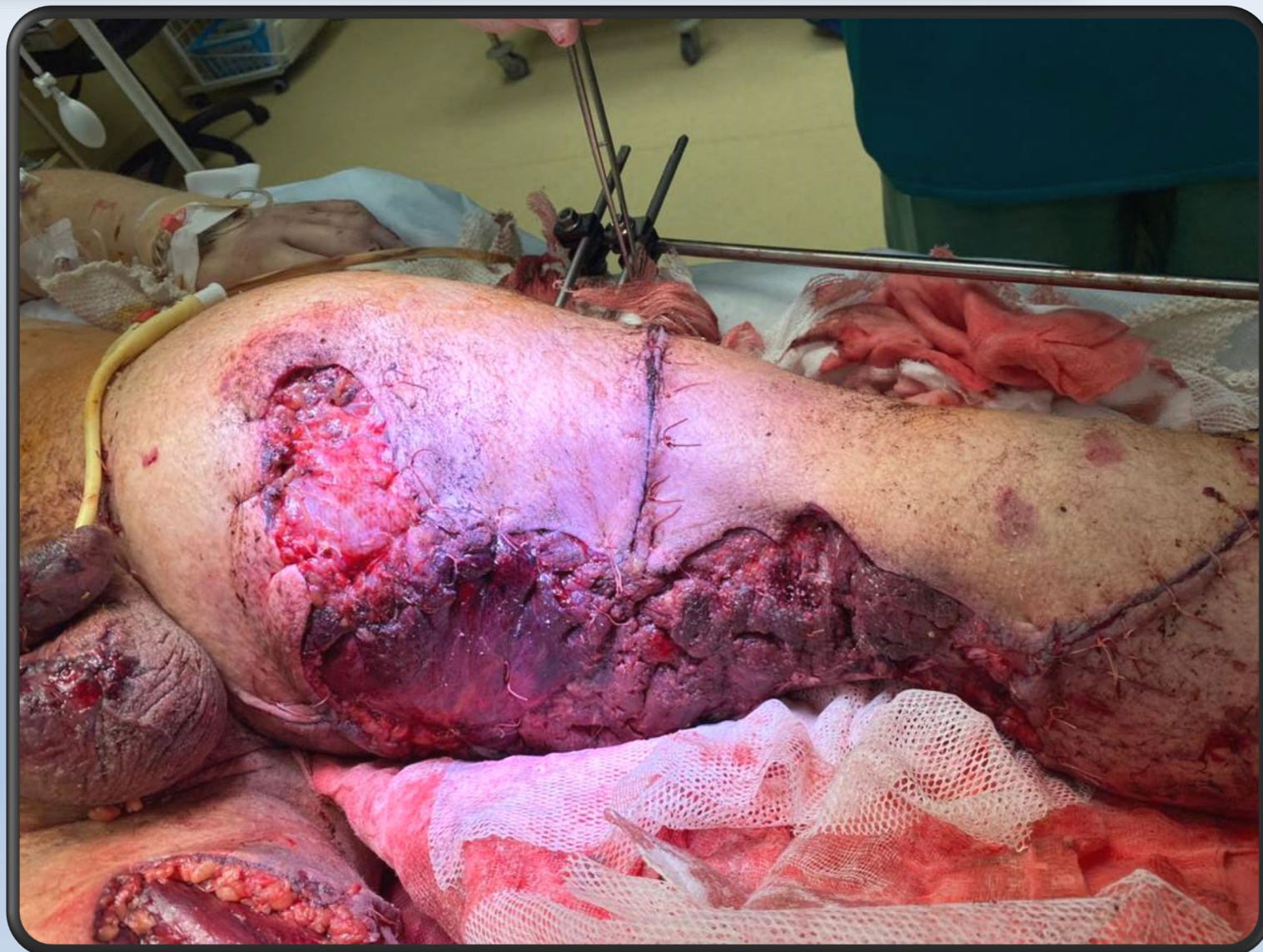
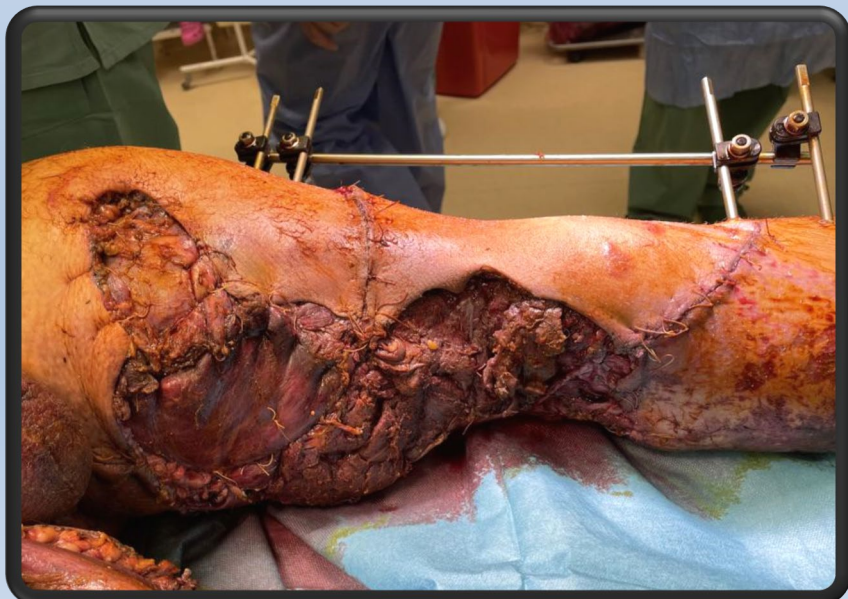- toaleta – odstránenie zvyškov omietky, kamienkov a prachu
- PDK
 - ligácia art. vetiev v obl. poplitei
 - fasciotomia predkolenia – známky vitality



Operačný výkon v NÚDCH

19.12.22 16:15 – 21:05

- ĽDK
 - fasciotomia predkolenia
 - arteriotomia a. femoralis l.sin.
 - zavedenie Fogartiho katetra – až do dist. 1/3 predkolenia
- parciálne priblíženie stehmi kožného krytu
- defekty ponechané otvorené





Ďalší priebeh

- ťažká metabolická acidóza
- hyperkaliémia
- ťažká hypokalcémia
- Crush syndróm:

- hypermyoglobinémia
- kreatinkináza
- kys. močová

pH 7,14 (7,35 – 7,45)

9,1 mmol/l (3,50 – 5,10 mmol/l)

0,29 mmol/l (2,00 – 2,75 mmol/l)

30 000 µg/l (16,5 – 76 µg/l)

1245 µkat/l (0 – 3,25 µkat/l)

1127 µmol/l (208 – 428 µmol/l)



Ďalší priebeh

- ťažká metabolická acidóza
- hyperkaliémia
- ťažká hypokalcémia
- Crush syndróm:
 - hypermyoglobinémia
 - kreatinkináza
 - kys. močová

pH 7,14

9,1 mmol/l

0,29 mmol/l

30 000 µg/l

1245 µkat/l

1127 µmol/l



Ďalší priebeh

- ťažká metabolická acidóza
- hyperkaliémia
- ťažká hypokalcémia
- Crush syndróm:
 - hypermyoglobinémia
 - kreatinkináza
 - kys. močová

pH 7,14
9,1 mmol/l
0,29 mmol/l

30 000 µg/l
1245 µkat/l
1127 µmol/l

pooperačne
progresia

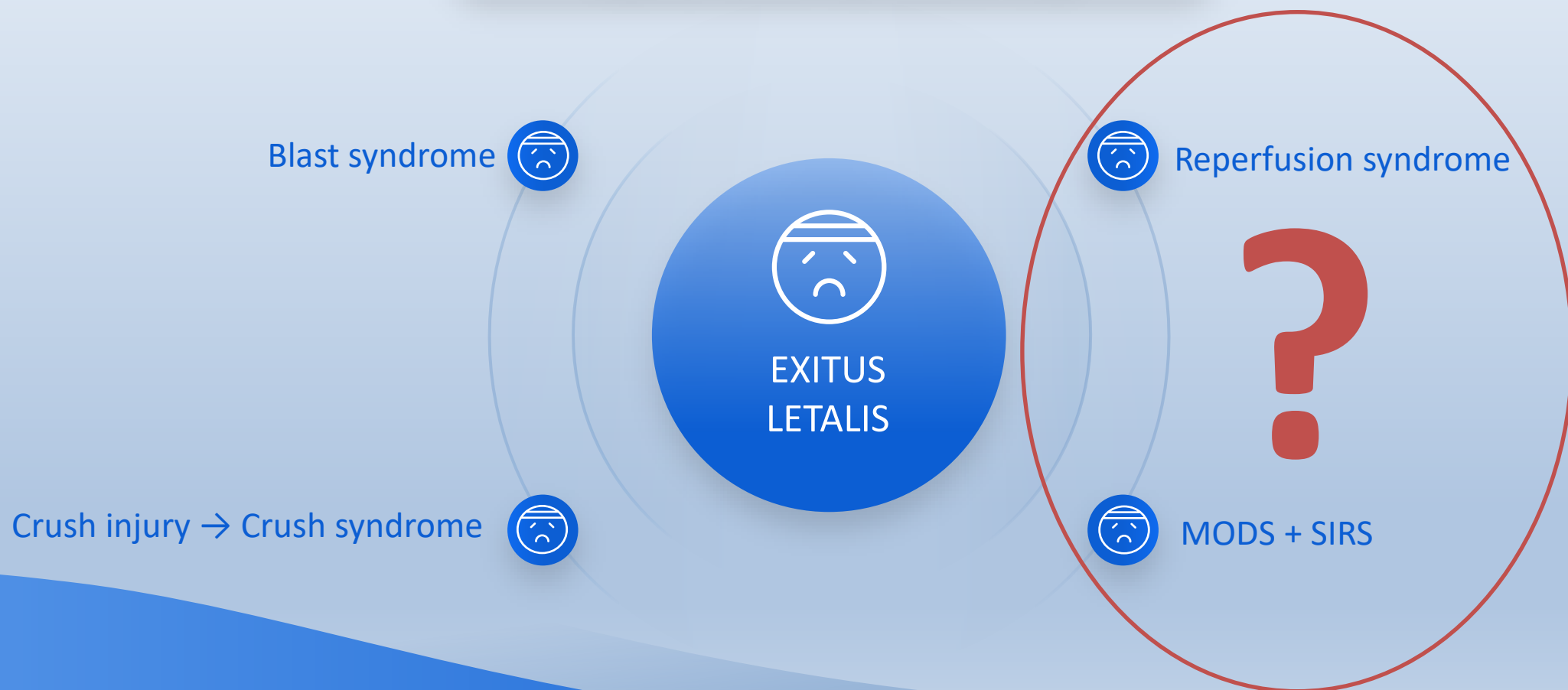
22:00
komorová
bradykardia –
A KPR

22:20
EXITUS
LETALIS



Súhrn

Injury Severity Score 54p





**Klinika detskej chirurgie Národného
ústavu detských chorôb v Bratislave**



Ďakujem za pozornosť



VI. Ročník konference
DĚTSKÉ POLYTRAUMA
Ostrava

30.11.2022